

**M. X 47ans**

**adressé aux urgences en pleine nuit  
par le SAMU**

**motif d'admission: douleur thoracique  
atypique**

## ■ Antécédents:

- Épilepsie post traumatique
- Fracture du poignet G
- Syndrome du colon irritable

Pas d'allergie connue

## ■ Traitement:

- Dépakine\* chrono 500mg  $\frac{1}{2}$ .0.2
- antidépresseur

## ■ Histoire de la maladie:

dans la soirée survenue brutale d'une douleur épigastrique à type de brûlure

pas de notion d'ulcère gastrique retrouvée à l'interrogatoire,  
prise d'1 aspégic 500 dans l'apm pour des céphalées

=> Patient pris en charge à domicile par le SMUR

- Arrivée du patient aux urgences 2h après le début des douleurs, il est alors dirigé par l'IAO vers le déchocage

M. X est hyperalgique, hypertendu TA à 21/11

pouls 70 bpm

apyrexie 35°7

glasgow 15

HGT 6mmol

## ■ L'examen clinique retrouve:

- des douleurs épigastriques à type de « gastrite-ulcère »
- un abdomen totalement souple et dépressible avec une sensibilité épigastrique à la palpation
  - absence d'arrêt des matières ou des gaz mais plutôt des flatulences abondantes
  - pas de trouble du transit nausée ou vomissement
  - BHA présents

- cardio vasculaire:

absence de signe d'insuffisance cardiaque

bdc réguliers à l'auscultation sans souffle perçu

pouls fémoraux présents et symétriques

- pneumo:

absence de signe fonctionnel

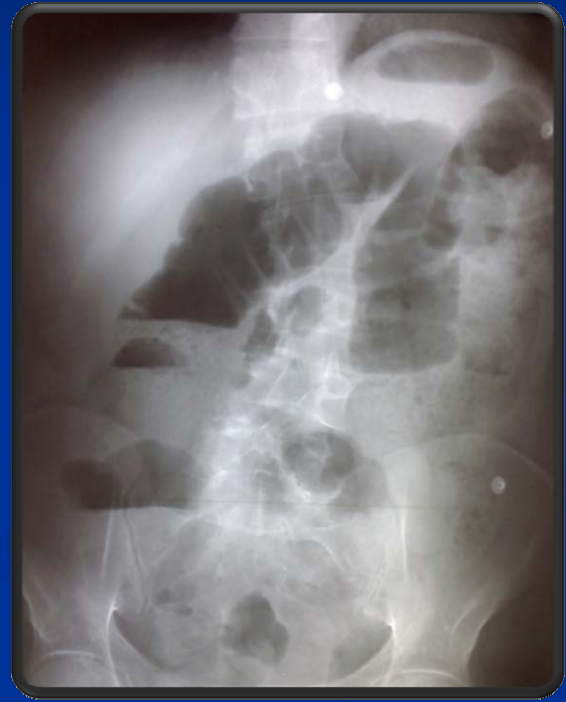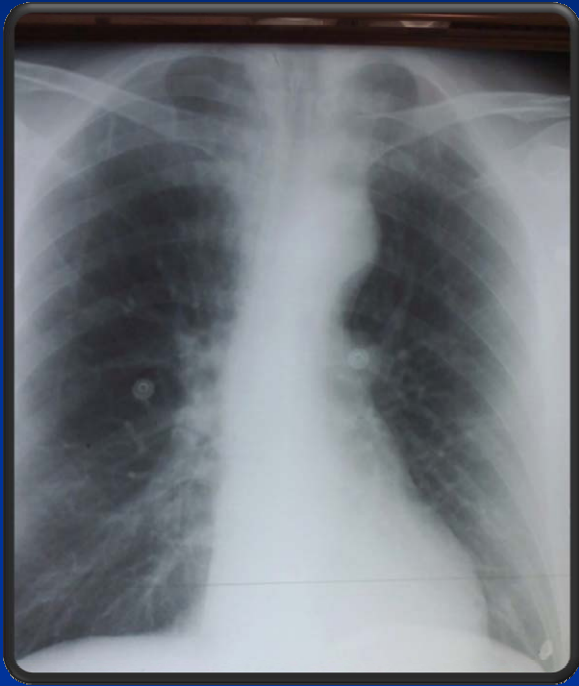auscultation libre

- reste de l'examen sans particularité

## ■ Examens complémentaires:

- **ECG**: RRS à 69bpm, absence de trouble de la repolarisation ou trouble du rythme
- **RP**: absence de cardiomégalie ou d'élargissement du médiastin
- **ASP**: NHA francs avec absence de pneumopéritoine





- **Biologie:** augmentation des CPK à 242 ui/l  
reste du bilan (tropo iono urée créat coag CRP  
BH amylase lipase ) normal

## ■ Thérapeutiques:

- G5% en garde de veine
- morphine en bolus IV puis en IVSE
- inxium\* IVSE 8mg.h
- loxen\* qsp TA 100-120mmHg de systolique

## ■ Evolution:

devant la persistance des douleurs et le bilan appel de l'interne de chirurgie de garde pour avis

=> demande d'un TDM abdomino pelvien au vue de l'ASP

- compte rendu du scanner par l'interne de radio:
  - suspicion d'ischémie mésentérique veineuse
  - retard de sécrétion rénale à droite

⇒ Puis appel du chirurgien de garde

⇒ Décision thérapeutique de mettre le patient sous héparine à dose thérapeutique de 120mg.24h

début antibiothérapie par Flagyl\*  
Rocéphine\*

⇒ Le patient est gardé hospitalisé à l'UHCD pour le reste de la nuit, il sera transféré dans le service de chirurgie viscéral au matin durant la nuit augmentation des douleurs

## ■ Arrivée des médecins dans le service:

Lors du staff passage du chirurgien de garde la veille:

« le TDM est en faveur d'un ulcère perforé », il décide alors une intervention chirurgicale immédiate

**9h30** appel du radiologue dans le service après relecture des clichés images « suspectes » sur les coupes hautes du scanner abdominal évoquant une dissection aortique  
=> indication angio TDM thoracique en urgence  
arrêt de l'héparine

■ Entre temps:

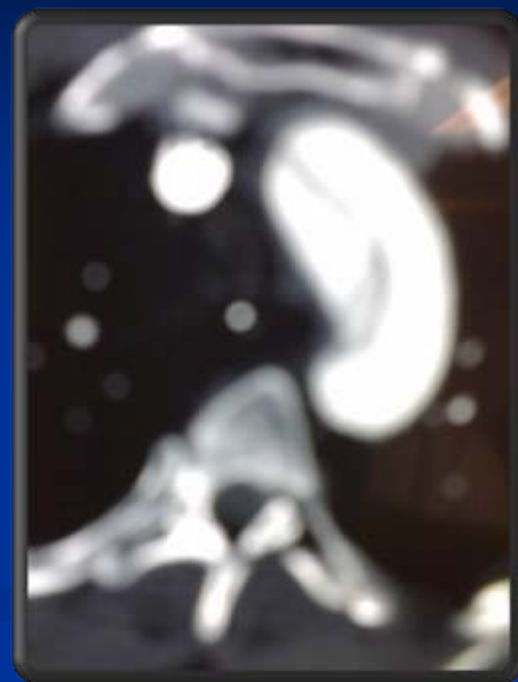
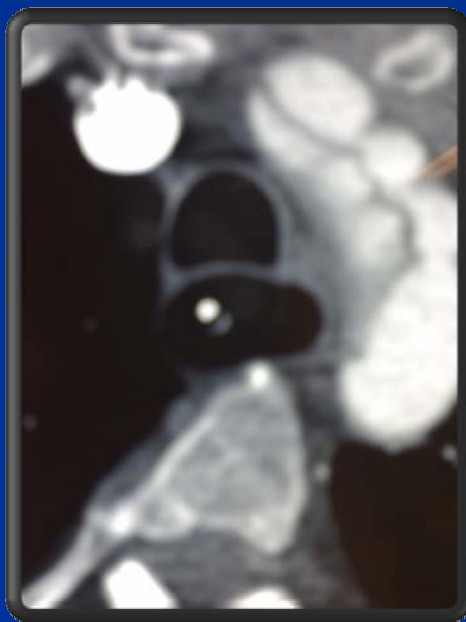
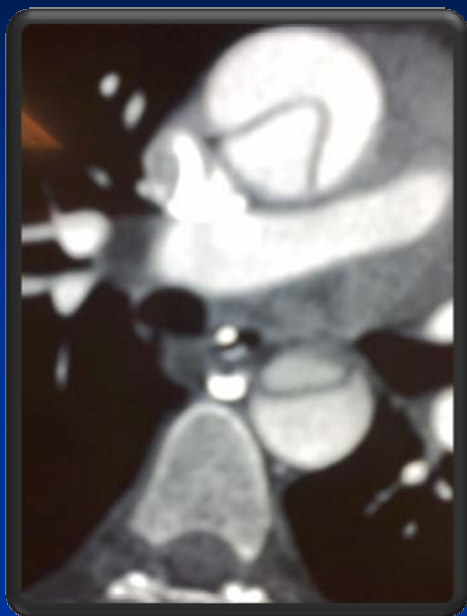l'état du patient se dégrade rapidement avec:

- troubles de la conscience
- ischémie du MID

## ■ Résultats de l'angio TDM thoracique:

« dissection de l'aorte thoracique avec hémopéricarde et extension carotidienne bilatérale fémorale droite ainsi qu'à l'artère rénale droite »





=> appel du chirurgien vasculaire et de l'anesthésiste pour BO en urgence

mais là les anesthésistes sont peu motivés pour une telle intervention et les chirurgiens sont occupés...

finalement malgré le pronostic très réservé, un chirurgien accepte de tenter « une chirurgie de sauvetage »

- Le patient est transféré en extrême urgence au BO  
mise en place d'une CEC  
nouvelle aggravation de l'état neurologique avec passage en  
mydriase bilatérale par diffusion de la dissection carotidienne des  
2 côtés
- => décès du patient à 12h30 sur la table

■ En conclusion:

- un tableau de dissection aortique très atypique